Traduzido do Inglês para o Português - www.onlinedoctranslator.com

5ª Conferência Internacional sobre Internet das Coisas: Inovação Inteligente e Usos (IoT-SIU) 2025 | 979-8-3315-9099-4/25/$31.00 ©2025 IEEE | DOI: 10.1109/IOT-SIU65919.2025.11402689

Melhorando a detecção radiográfica de tumores com Conjuntos da CNN

Advait Kankati
ESCOPO
Instituto de Tecnologia de Vellore
Vellore, Índia
advaitk1023@gmail.com

Tiasa Jana
ESCOPO
Instituto de Tecnologia de Vellore
Vellore, Índia
tiasajana4567@gmail.com

Shashi Bhushan
Departamento de Ciência da Computação e Informação
Universidade de Tecnologia Petronas
Seri Iskandar, Malásia
shashi.bhushan@utp.edu.my

Resumo—Os tumores ósseos representam um problema importante que deve ser identificado precocemente e com precisão para um tratamento adequado na medicina ortopédica. As abordagens convencionais dependem da identificação manual de tumores ósseos em imagens radiológicas por radiologistas. Essa abordagem é propensa a erros e depende da disponibilidade de recursos no centro de saúde e da experiência do radiologista. Para classificar as imagens de raios X como saudáveis ou tumorais, nossa pesquisa apresenta uma abordagem única baseada em ensemble. Nosso método utiliza capacidades complementares de extração de características, criando uma arquitetura de ensemble com três redes neurais diferentes: uma CNN simples, uma CNN de complexidade média e um modelo de aprendizado por transferência baseado em MobileNetV2. Demonstramos um bom desempenho de categorização com nossa arquitetura, atingindo uma acurácia de 76,36%. O modelo apresenta bom desempenho em diferentes métricas, com precisão de 78,16%, recall de 73,51% e pontuação F1 de 75,77%. Este trabalho fornece uma rede de classificação eficiente que pode melhorar o fluxo de trabalho clínico e otimizar os protocolos de tratamento por meio do diagnóstico precoce.

Termos de indexação—Classificação de Tumores Ósseos, Aprendizado Profundo em Conjunto, Análise de Raios-X, Classificação de Imagens Médicas, Detecção Automatizada de Doenças

Eu. EuIntrodução

O tumor ósseo é uma condição de saúde grave. O tratamento de um paciente com tumor ósseo pode ser significativamente afetado pela detecção precoce e oportuna do tumor. Os tumores ósseos são geralmente classificados em duas categorias com base em seu comportamento clínico: benignos e malignos. Os tumores benignos não são cancerígenos e, em geral, não são prejudiciais. Normalmente, permanecem localizados e não têm a capacidade de se espalhar pelo corpo, ao contrário dos tumores malignos. Os tumores malignos são cancerígenos e capazes de se disseminar por todo o corpo. Portanto, a identificação precisa e precoce dos tumores ósseos é essencial para o tratamento médico adequado [3,5]. Os métodos tradicionais para determinar se uma radiografia apresenta um tumor ósseo envolvem a inspeção manual das radiografias e dependem da experiência do radiologista na interpretação da imagem. No entanto, esse método é pouco confiável, sujeito a erros humanos, diagnósticos incorretos e atrasos no diagnóstico. Diversos desafios surgem durante a interpretação de anormalidades ósseas em imagens radiológicas. Estes incluem pequenas diferenças na aparência de ossos saudáveis e tumorais, além da sobreposição de estruturas ósseas [2,6]. A automação pode aprimorar significativamente essa etapa inicial de triagem. A visão computacional e a inteligência artificial têm demonstrado grande potencial para a análise de imagens médicas. Nos últimos anos, um algoritmo amplamente utilizado tem sido as Redes Neurais Convolucionais (CNNs). Essas CNNs têm se mostrado consistentemente mais eficientes do que os métodos tradicionais, além de promissoras na automatização da detecção de tumores ósseos e na classificação de imagens de raios X como saudáveis ou anormais [5,10]. No entanto, a diversidade de anormalidades ósseas, suas localizações, juntamente com o ruído e a variabilidade na qualidade das imagens radiográficas, têm representado diversos desafios para os algoritmos de aprendizado profundo [11,13]. Para a classificação de imagens médicas, os métodos de aprendizado profundo devem ser capazes de capturar características localizadas e informações contextuais gerais para identificar entre tumores normais e malignos [8]. Estudos recentes demonstraram que, ao adicionar um mecanismo de atenção à arquitetura, podemos reduzir o ruído e melhorar a relevância das características, o que aumenta a precisão da classificação binária. No caso da classificação de ossos normais e anormais, a extração precisa de características e o contexto auxiliam na diferenciação entre pequenas características, para as quais essas melhorias na arquitetura são especialmente úteis [9,11]. Apesar de todos os avanços recentes, os modelos atuais ainda apresentam dificuldades em generalizar para diferentes dados demográficos de pacientes, localizações esqueléticas e condições de imagem. A diferença entre a variação óssea normal e anormal nos estágios iniciais pode ser extremamente pequena, dificultando a detecção. Às vezes, modelos enviesados que priorizam certas métricas em detrimento de outras também podem ser produzidos devido ao desequilíbrio de classes nos conjuntos de dados [6,13]. Esta pesquisa apresenta o BoneNet, uma abordagem de aprendizado profundo otimizada para a classificação binária de radiografias ósseas como saudáveis ou anormais. Nossa arquitetura utiliza uma arquitetura híbrida de CNN e Transformer.

II. Literaridade

Para a detecção de tumores ósseos em imagens de ressonância magnética, Mistry e Talati desenvolveram um método integrado que combinava pré-processamento, técnicas de extração de características e segmentação. Eles alcançaram uma precisão de 95% utilizando características de textura e técnicas de detecção de bordas em seus métodos [1]. Watanabe et al. introduziram um algoritmo de detecção de anomalias baseado em AnoGAN que identificou imagens de metástases ósseas em imagens de tomografia computadorizada. Eles conseguiram diferenciar com sucesso entre estruturas ósseas normais e anormais sem a necessidade de dados tumorais rotulados [2]. Características extraídas de imagens de raios X foram utilizadas por Xia et al. para criar um modelo baseado em SVM. Constatou-se que

Uso licenciado autorizado limitado a: UNIVERSIDADE FEDERAL DO PIAUI. Baixado em 26 de fevereiro de 2026 às 06:10:36 UTC do IEEE Xplore. Restrições se aplicam.

Classificadores SVM podem diferenciar tecidos ósseos saudáveis e tumorais com mais precisão, quando combinados com características baseadas em textura [3]. Aprimoramento de contraste e outros métodos de processamento de imagem, como segmentação por watershed, foram usados por Sujatha et al. Estes apresentaram uma abordagem de triagem para câncer ósseo. Eles conseguiram localizar os tumores com sucesso, reduzindo os falsos positivos [4]. Chen et al. melhoraram o desempenho da classificação usando uma estratégia híbrida na qual combinaram extração de características locais e contexto global. Eles propuseram uma combinação de Vision Transformers e arquitetura VGG-16 [5]. Shrivastava et al. focaram em várias modalidades de imagem, como ressonâncias magnéticas. Eles avaliaram a detecção de tumores ósseos usando diferentes modelos de aprendizado de máquina, destacando a importância da seleção de características e da redução de dimensionalidade [6]. Ye et al. desenvolveram um modelo de aprendizado profundo multitarefa em conjunto para identificação, segmentação e classificação de cânceres ósseos primários, que usou ressonâncias magnéticas multiparamétricas. Este modelo mostrou alto desempenho diagnóstico em vários grupos de pacientes e técnicas de imagem [8]. [9] Song et al. [10] Yildiz Potter et al. utilizaram imagens multimodais incompletas de raios X, tomografia computadorizada e ressonância magnética para propor um modelo que aprimorou a classificação de tumores ósseos primários. Essa abordagem manteve alta precisão de classificação, mesmo lidando com modalidades de imagem ausentes. [10] Yildiz Potter et al. utilizaram imagens de tomografia computadorizada para criar um pipeline automatizado para segmentação de tumores ósseos e classificação binária como benignos ou malignos. Seu sistema alcançou uma precisão de 87%. Para classificar tumores ósseos, Mohsen et al. utilizaram redes neurais profundas. Eles demonstraram técnicas que poderiam ser usadas para análise de tumores ósseos [11]. [12] Para detectar e classificar fraturas ósseas em imagens radiográficas, Yadav e Rathor utilizaram uma arquitetura de aprendizado profundo baseada em CNN. [13] Moreau et al. alcançaram alta precisão de segmentação para segmentação de lesões ósseas em imagens de PET/CT com 18FDG em câncer de mama metastático. Seus métodos poderiam ser adaptados para a identificação de tumores ósseos.

III. Metodologia

Nossa abordagem consiste em um pipeline de múltiplas etapas que combina pré-processamento de imagens, extração de características e classificação usando um modelo de aprendizado profundo em conjunto.

A. Preparação e pré-processamento do conjunto de dados

Imagens de raios X de estruturas ósseas, incluindo imagens de osso saudável e tumoral, foram coletadas do conjunto de dados BTXRD.

1)Conversão para tons de cinza:Todas as imagens foram convertidas para tons de cinza para focar exclusivamente nas características estruturais.

2)Redimensionamento:Para manter a consistência, todas as imagens foram padronizadas para uma resolução de512×512pixels.

3)Aprimoramento de contraste:A equalização adaptativa de histograma com limite de contraste (CLAHE) foi aplicada para melhorar o contraste e a visibilidade de detalhes sutis da textura óssea. Um limite de recorte de 2,0 e um tamanho de grade de mosaico de8×8 foram usados.

4)Particionamento do conjunto de dados:O conjunto de dados foi dividido em conjuntos de treinamento, teste e validação na proporção de 70:20:10. respectivamente. A distribuição das classes foi mantida em todas as divisões, separando independentemente as imagens do tumor e as imagens saudáveis e, em seguida, recombinando-as para garantir o equilíbrio.

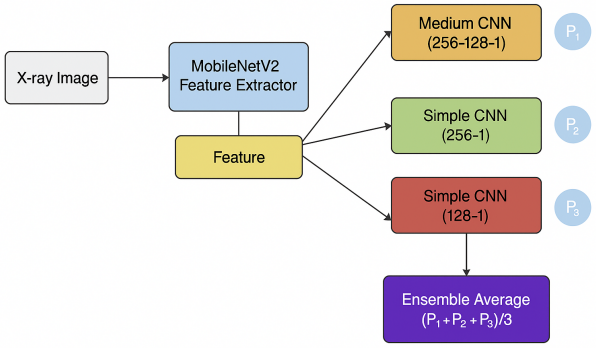

Figura 1. Arquitetura de conjunto

B. Arquitetura e projeto de modelos

Nossa metodologia utiliza uma arquitetura de conjunto que consiste em três arquiteturas de rede diferentes. Isso garante melhor extração de características e classificação:

1)Modelo de Transferência de Aprendizagem baseado em MobileNetV2:

- Utiliza uma arquitetura pré-treinada MobileNetV2. Os pesos do ImageNet são usados para aprimorar a extração de características.
- Função de classificação personalizada com Global Average Pooling, seguida por camadas densas ($512 \rightarrow 128 \rightarrow 1$).
- A regularização Dropout (0,5 e 0,3) é aplicada entre as camadas densas para evitar o sobreajuste.
- Utiliza uma estratégia de treinamento em duas fases: treinamento inicial da estrutura principal congelada, seguido posteriormente pelo ajuste fino das últimas 50 camadas.

2)Modelo CNN simples:

- Consiste em três blocos convolucionais com complexidade de filtro crescente ($32 \rightarrow 64 \rightarrow 128$).
- Cada bloco contém camadas Conv2D, MaxPooling e BatchNormalization.
- O cabeçalho de classificação final consiste em 256 neurônios com uma taxa de dropout de 0,5.

3)Modelo CNN de tamanho médio:

- Apresenta uma arquitetura mais complexa com camadas convolucionais emparelhadas ($64 \rightarrow 64$, $128 \rightarrow 128$, $256 \rightarrow 256$).
- Incorpora MaxPooling e BatchNormalization entre cada bloco convolucional.
- A cabeça de classificação é mais profunda, com camadas densas. ($512 \rightarrow 128 \rightarrow 1$),e aplica o abandono gradual ($0.5 \rightarrow 0.3$).

C. Integração de Conjunto

Para uma determinada entrada$x$Obtemos a previsão do conjunto calculando a média das saídas de todos os três modelos:

Uso licenciado autorizado limitado a: UNIVERSIDADE FEDERAL DO PIAUI. Baixado em 26 de fevereiro de 2026 às 06:10:36 UTC do IEEE Xplore. Restrições se aplicam.

$$P_{\text{conjunto}}(x) = \frac{1}{M}\sum_{m=1}^{M} P_m(x), \quad (1)$$

onde $P_m(x)$ é a probabilidade prevista pelo mº modelo e $M=3$ é o número total de modelos no conjunto.

A classificação final é determinada usando um limiar de 0,5:

$$\hat{y} = \begin{cases} 1, \text{se } P_{\text{conjunto}}(x) \geq 0.5 \\ 0, \text{ se } P_{\text{conjunto}}(x) < 0.5 \end{cases} \quad (2)$$

Essa abordagem de calcular a média das probabilidades reduz a variância das previsões e aproveita os pontos fortes de cada modelo, mitigando suas fraquezas individuais.

D. Processo de Treinamento

Cada modelo foi treinado independentemente utilizando o seguinte procedimento:

1)Geração de dados:

- Foi implementado um gerador de dados personalizado para carregar imagens em lotes, otimizando o uso da memória.
- A normalização foi aplicada em tempo real.
- A distribuição das turmas foi equilibrada dentro de cada lote para evitar viés.

2)Estratégia de otimização:

- A função de perda selecionada para avaliar o modelo foi a perda de entropia cruzada binária.
- Utilizamos o otimizador Adam com uma taxa de aprendizado inicial de 1×10^{-4}.
- A redução da taxa de aprendizagem no platô foi empregada com uma paciência de 4 e um fator de 0,5.
- Para evitar o sobreajuste, utilizamos a parada antecipada com uma paciência de 8.
- O checkpoint do modelo salvou os pesos correspondentes à melhor precisão de validação.

3)Estratégia de treinamento:

- Todos os modelos foram inicialmente treinados por até 30 épocas.
- O MobileNetV2 foi ajustado descongelando as últimas 50 camadas, usando uma taxa de aprendizado reduzida de 1×10^{-5}.

E. Avaliação de Desempenho

Nossa abordagem de conjunto e modelos individuais foram avaliados usando múltiplas métricas de desempenho:

1)Métricas de classificação:

- PrecisãoFoi utilizado para avaliação do desempenho geral.
- Precisão, Recuperação,ePontuação F1foram utilizadas para avaliar o desempenho em ambas as turmas.
- OÁrea sob a curva ROC (AUC)foi utilizado para medir a capacidade do modelo em discriminar entre imagens tumorais e saudáveis.
- Precisão média (PM)As curvas de precisão-revocação foram usadas para lidar com o potencial desequilíbrio de classes.

2)Ferramentas de visualização:

- UMMatriz de Confusãofoi utilizado para analisar padrões de erros entre as classes.
- Curvas ROCForam gerados dados para ilustrar como a mudança no limiar de decisão afeta as previsões do modelo.
- Curvas de Precisão-Recallforam empregados para avaliar o desempenho em cenários potencialmente desequilibrados.

IV. Resultados eDiscussão

A. Configuração Experimental

O modelo de classificação de tumores ósseos em conjunto foi treinado no conjunto de dados BTXRD, que consiste em imagens de raios X de estruturas ósseas, totalizando 3746 imagens, categorizadas em 1879 imagens saudáveis e 1867 imagens tumorais.

Para realizar os experimentos, foi utilizado um ambiente Kaggle equipado com uma GPU aceleradora NVIDIA Tesla P100. Um tamanho de lote de 16 foi usado para treinar todos os modelos. O otimizador Adam foi utilizado com uma taxa de aprendizado inicial de 1×10^{-4} para a fase de treinamento primário, seguida por uma taxa de aprendizado reduzida de 1×10^{-5} para a fase de ajuste fino do modelo MobileNetV2.

B. Métricas de Avaliação

Um conjunto de métricas de desempenho baseadas em elementos da matriz de confusão foi usado para avaliar nosso modelo de conjunto. Estas incluem:

- Verdadeiros Positivos (VP):Número de imagens de raios X tumorais classificadas corretamente.
- Verdadeiros Negativos (VN):Número de imagens de raios X saudáveis classificadas corretamente.
- Falsos Positivos (FP):Número de radiografias saudáveis classificadas incorretamente como tumorais.
- Falsos negativos (FN):Número de radiografias tumorais classificadas incorretamente como saudáveis.

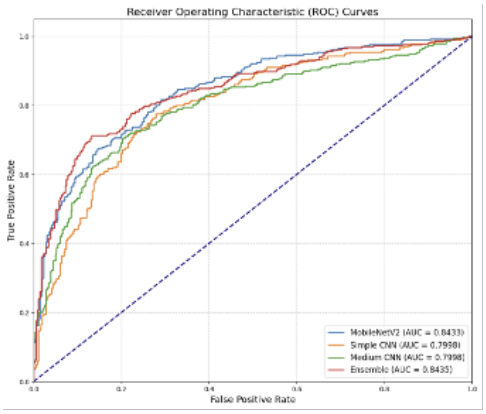

Figura 2. Curva ROC

Para nossa tarefa de classificação binária, as seguintes métricas foram calculadas:

Uso licenciado autorizado limitado a: UNIVERSIDADE FEDERAL DO PIAUI. Baixado em 26 de fevereiro de 2026 às 06:10:36 UTC do IEEE Xplore. Restrições se aplicam.

1)Precisão:A proporção de casos tumorais ou saudáveis previstos corretamente em relação ao número total de previsões é denominada acurácia.

$$\text{Precisão} = \frac{TP + TN}{TP + TN + FP + FN} \quad (3)$$

2)Precisão:A precisão é uma medida da confiabilidade do modelo na previsão de imagens de raios X de tumores. Ela é calculada da seguinte forma:

$$\text{Precisão} = \frac{TP}{TP + FP} \quad (4)$$

3)Lembrar:O teste de recall demonstra a capacidade do modelo de identificar corretamente imagens de raios-X tumorais em todos os casos de tumor:

$$\text{Recordar} = \frac{TP}{TP + FN} \quad (5)$$

4)Pontuação F1:A pontuação F1 calcula a média harmônica da precisão e da revocação, fornecendo-nos uma medida equilibrada para avaliar o modelo:

$$\text{Pontuação F1} = 2 \cdot \frac{\text{Precisão} \cdot \text{Lembrar}}{\text{Precisão} + \text{Recuperação}} \quad (6)$$

C. Desempenho do Modelo

TABELA I
PDESEMPENHOCCOMPARAÇÃO DEEUINDIVÍDUOMODELOS VS. ENSEMBLE

Modelo	Precisão (%)	Precisão (%)	Lembrar (%)	F1 Pontuação (%)	AUC (%)
MobileNetV2	75,14	86,61	59,62	70,63	84,33
CNN simples	74,59	73,88	76,09	74,97	79,98
Médio CNN	72,83	71,72	75,61	73,61	79,98
Conjunto	76,36	78,16	73,51	75,77	84,35

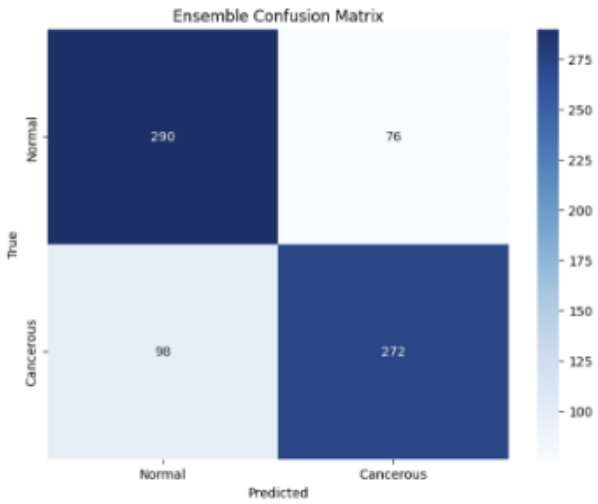

Figura 3. Matriz de Confusão do Conjunto

TABELA II
CCOMPARATIVOPDESEMPENHOUMANÁLISE DEDDIFERENTEMODELOS

Modelo	Exatidão, precisão e recordação (%)	(%)	(%)	F1 Pontuação (%)
SVM	70,07	70,13	70,32	70,23
ResUnet + Busca por Coruja	68,89	64,81	80,39	71,76
CNN + Atenção Focada	72,93	74,64	69,25	71,84
Modelo de Conjunto	76,36	78,16	73,51	75,77

Nosso modelo de conjunto alcançou a melhor precisão geral em 76,36%.Ela superou outras arquiteturas com precisão. de78,16%.Isso demonstra que o modelo identifica de forma eficiente. verdadeiros positivos, minimizando os falsos positivos.

Nosso modelo de conjunto captura com eficácia características sutis e diferenças nas estruturas ósseas em imagens de raios X devido à sua arquitetura personalizada. Modelos individuais podem ter dificuldades para detectar esses padrões. Isso demonstra que nosso modelo alcança um bom equilíbrio entre precisão e recall, destacando-se a pontuação F1 de75,77%.O modelo Ensemble alcança um melhor equilíbrio em comparação com os modelos individuais.

V. CCONCLUSÃO

Nosso estudo demonstra com sucesso a eficácia do nosso en- modelo de aprendizagem profunda semble para classificação automatizada de tumores ósseos em imagens de raios-X. Nossa arquitetura proposta, que combina os modelos MobileNetV2, CNN simples e CNN de complexidade média, alcança desempenho superior. Ao calcular a média do desempenho dos modelos, a arquitetura de conjunto destaca os pontos fortes de cada um, minimizando suas fraquezas. Nosso sistema de classificação pode aprimorar os fluxos de trabalho clínicos, fornecendo suporte confiável aos radiologistas. Isso, por sua vez, pode permitir a detecção precoce e um melhor atendimento aos pacientes. Como o tamanho do conjunto de dados é uma das maiores limitações, trabalhos futuros devem incluir a investigação de outras modalidades de imagem, como ressonâncias magnéticas e tomografias computadorizadas, além de aumentar a diversidade do conjunto de dados.

RREFERÊNCIAS

[1] KD Mistry e BJ Talati, "Abordagem integrada para detecção de tumor ósseo a partir de imagens de ressonância magnética",*Conferência Internacional de Processamento de Sinais e Informação de 2016 (IConSIP)*, Nanded, Índia, 2016, pp.

[2] H. Watanabe, R. Togo, T. Ogawa e M. Haseyama, "Detecção de tumor metastático ósseo baseada em AnoGAN usando imagens de TC",*1ª Conferência Global IEEE sobre Ciências e Tecnologias da Vida (LifeTech) de 2019*, Osaka, Japão, 2019, pp.

[3] C. Xia et al., "Detecção de tumor ósseo baseada em SVM usando as características de textura da imagem de raio-X",*Conferência Internacional de 2018 sobre Infraestrutura de Rede e Conteúdo Digital (IC-NIDC)*, Guiyang, China, 2018, pp.

[4] K. Sujatha et al., "Rastreamento e identificação de câncer/tumor ósseo usando processamento de imagem",*Conferência Internacional de 2018 sobre Tendências Atuais em Direção às Tecnologias Convergentes (ICCTCT)*, Coimbatore, Índia, 2018, pp. 1–5.

[5] W. Chen et al., "Uma fusão dos modelos VGG-16 e ViT para melhorar a classificação de tumores ósseos em tomografia computadorizada",*Revista de Oncologia Óssea*, vol. 43, p. 100508, 2023.

[6] D. Shrivastava, S. Sanyal, AK Maji, D. Kandar, "Detecção de câncer ósseo usando técnicas de aprendizado de máquina", em*Saúde inteligente para diagnóstico e prevenção de doenças*, Academic Press, 2020, pp. 175–183.

[7] P. Whig, BY Kasula, N. Yathiraju, A. Jain, S. Sharma, "Classificação e detecção de câncer ósseo usando técnica de aprendizado de máquina", em*Diagnóstico de doenças musculoesqueléticas usando inteligência artificial e aprendizado de máquina.*, Academic Press, 2025, pp. 65–80.

Uso licenciado autorizado limitado a: UNIVERSIDADE FEDERAL DO PIAUI. Baixado em 26 de fevereiro de 2026 às 06:10:36 UTC do IEEE Xplore. Restrições se aplicam.

[8] Q. Ye, H. Yang, B. Lin, et al., "Detecção, segmentação e classificação automáticas de tumores ósseos primários e infecções ósseas usando uma estrutura de aprendizado profundo multitarefa em conjunto em ressonâncias magnéticas multiparamétricas: um estudo multicêntrico", *Radiologia Europeia*, vol. 34, pp. 4287– 4299, 2024.

[9] L. Song, C. Li, L. Tan, et al., "Um modelo de aprendizado profundo para aprimorar a classificação de tumores ósseos primários com base em imagens multimodais incompletas em raios X, TC e RM", *Exames de imagem para câncer*, vol. 24, p. 135, 2024.

[10] IY Potter, D. Yeritsyan, S. Mahar, et al., "Segmentação e classificação automatizadas de tumores ósseos como benignos ou malignos usando imagens de tomografia computadorizada", *Revista de Imagem Digital*, vol. 36, pp. 869–878, 2023.

[11] H. Mohsen, EA El-Dahshan, EM El-Horbaty, ABM Salem, "Classificação usando redes neurais de aprendizado profundo para tumores cerebrais", *Revista Future Computing and Informatics*, vol. 3, nº 1, pp. 68–71, 2018.

[12] DP Yadav e S. Rathor, "Detecção e classificação de fraturas ósseas usando abordagem de aprendizado profundo", *Conferência Internacional de 2020 sobre Eletrônica de Potência e Aplicações de IoT em Energias Renováveis e seu Controle (PARC)* Mathura, Índia, 2020, pp. 282–285.

[13] N. Moreau et al., "Abordagens de aprendizagem profunda para segmentação óssea e de lesões ósseas em imagens PET/CT com 18FDG no contexto do câncer de mama metastático", *2020 42ª Conferência Internacional Anual da Sociedade de Engenharia em Medicina e Biologia (EMBC) do IEEE*, Montreal, QC, Canadá, 2020, pp. 1532–1535.

Uso licenciado autorizado limitado a: UNIVERSIDADE FEDERAL DO PIAUI. Baixado em 26 de fevereiro de 2026 às 06:10:36 UTC do IEEE Xplore. Restrições se aplicam.